



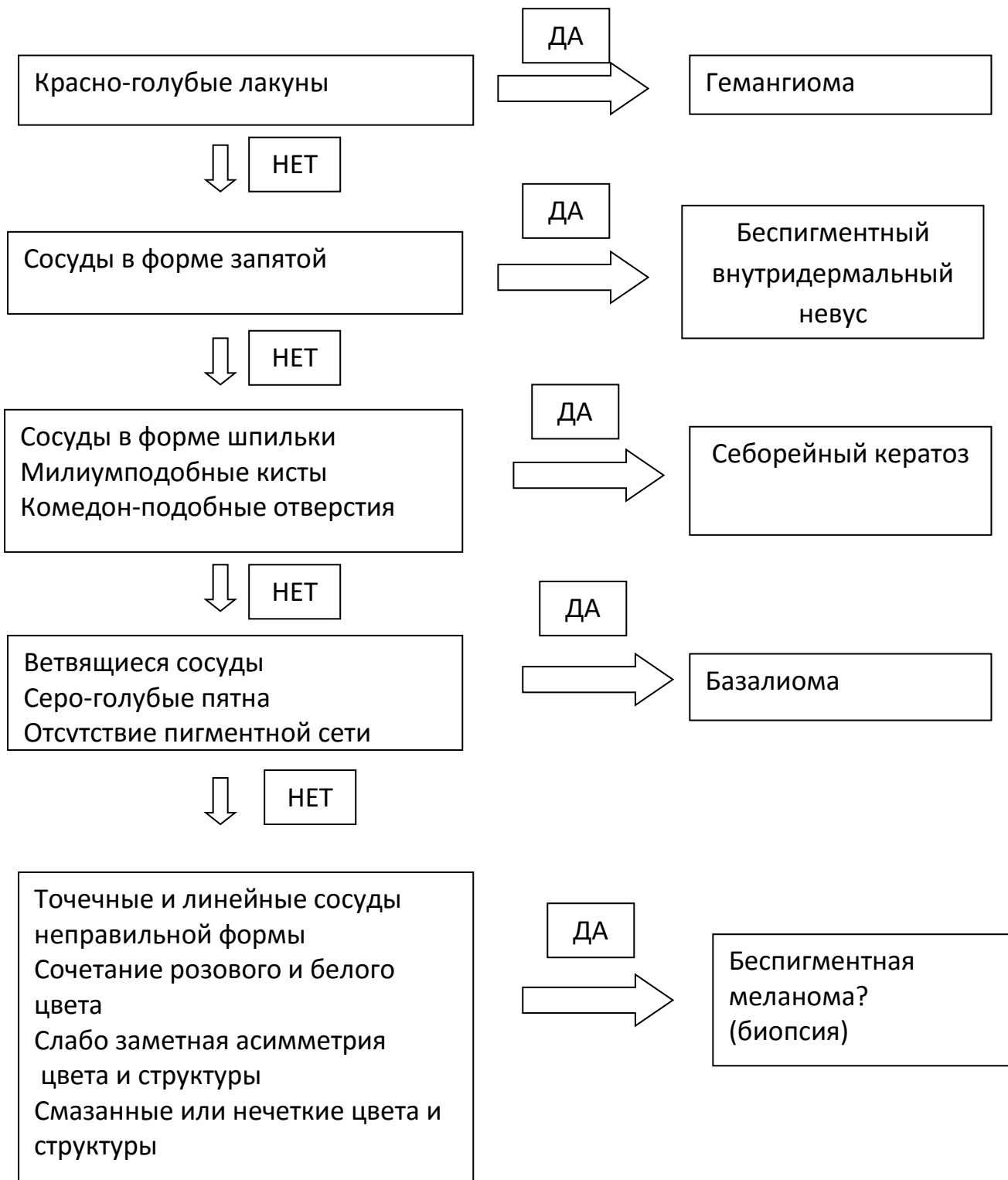
This programme is funded
by the European Union

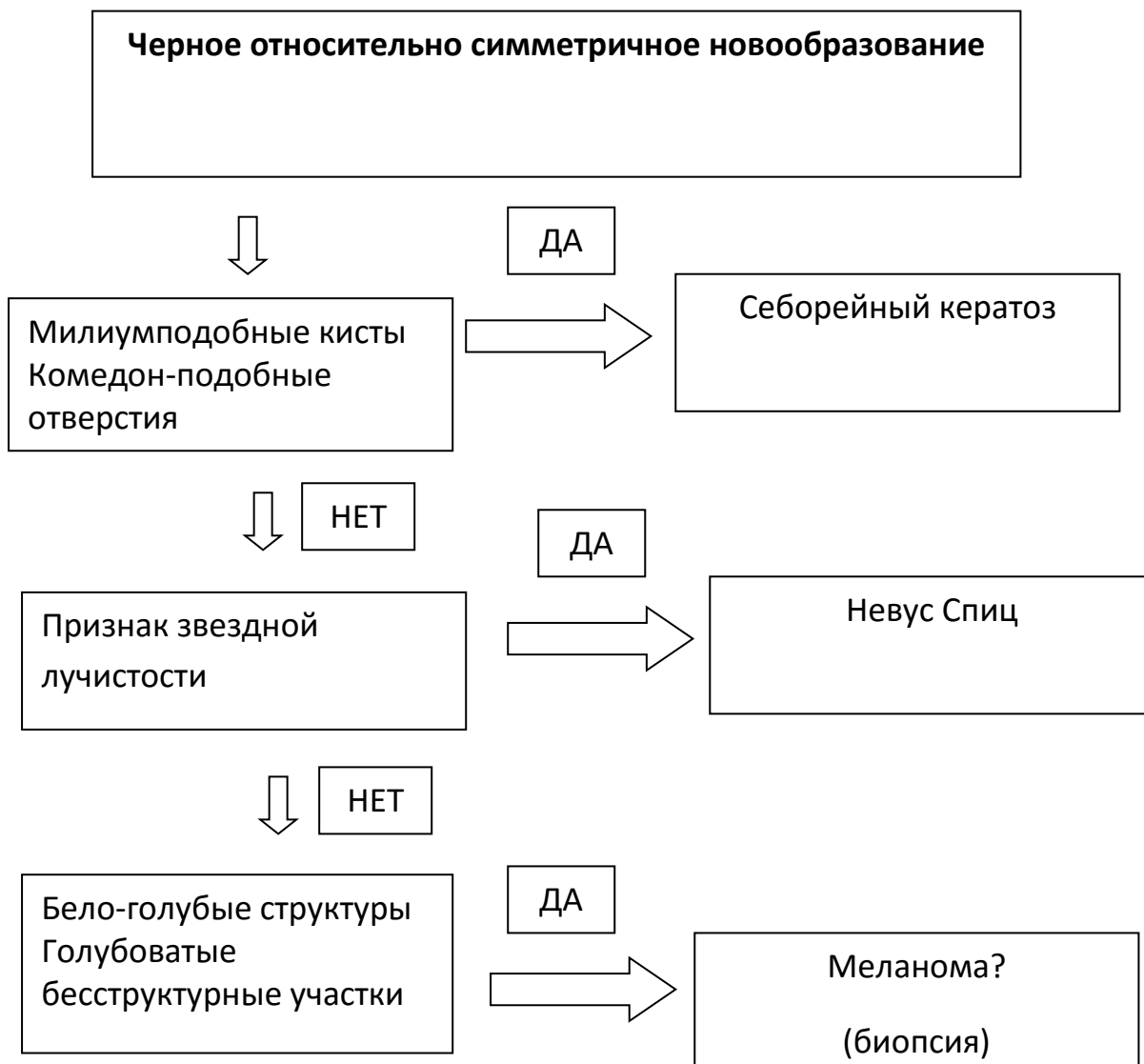

**Document on algorithmised analysis of most common deviations
from typical examples**

LLB 2-242

**Новообразование кожи розового или коричнево-красного цвета
без характерных меланома-специфических
дерматоскопических признаков**





- Красно-голубые лакуны – четко отграниченные округлые или овальные образования красного, красно-голубого, темно-красного цвета.
- Ветвящиеся сосуды – резко очерченные разветвленные красные кровеносные сосуды, напоминающие по форме ветви дерева.
- Милиум-подобные кисты – округлые образования различного диаметра белого или желтоватого цвета.
- Комедон-подобные отверстия – резко очерченные образования неправильной формы желто-коричневого или коричнево-черного цвета.
- Точечные сосуды – небольшие красные точки.
- Признак звездной лучистости – наличие пигментированных полос или глобул и точек в виде лучей по периферии образования.